Διαγνωστικό Απεικονιστικό Κέντρο «Ασκληπιός Αθηνών»

ΚΩΔΙΚΟΣ ΔΕΙΓΜΑΤΟΣ: ΕΞΕΤ-418

Τμήμα Μαγνητικής & Αξονικής Τομογραφίας · Αθήνα

Εξεταζόμενος: Ασθενής 58 ετών (Ανώνυμο εκπαιδευτικό αντίγραφο)

Ημερομηνία εξέτασης: Δευτέρα 16/11/2026

Εξέταση: Μαγνητική Τομογραφία (MRI) Δεξιού Γόνατος 3.0T

Παραπέμπων ιατρός: Δρ. Νίκος Παπαδάκης, Ορθοπεδικός Χειρουργός

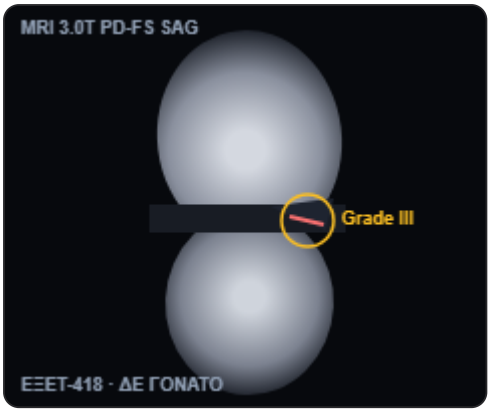

Τεχνική εξέτασης: Λήψεις ακολουθιών T1W, T2W, PD-FS σε οβελιαίο, στεφανιαίο και εγκάρσιο επίπεδο χωρίς ενδοφλέβια χορήγηση σκιαγραφικού.

Κλινικό ιστορικό παραπεμπτικού: Άλγος έσω μεσάρθριου διαστήματος δεξιού γόνατος και επεισόδια εμπλοκής κατά τη βάδιση από τετραμήνου. Ατομικό ιστορικό: λήψη Ασπιρίνης 100 mg ημερησίως προληπτικά.

Απεικονιστικά Ευρήματα

- **Έσω μηνίσκος:** Απεικονίζεται λοξή/σύνθετη ρήξη στο οπίσθιο κέρας του έσω μηνίσκου που επεκτείνεται στην κάτω αρθρική επιφάνεια (**Grade III**).
- **Έξω μηνίσκος:** Φυσιολογική μορφολογία και ένταση σήματος χωρίς γραμμή ρήξης.
- **Σύνδεσμοι:** Ο πρόσθιος χιαστός σύνδεσμος (ΠΧΣ), ο οπίσθιος χιαστός σύνδεσμος (ΟΧΣ) καθώς και οι πλάγιοι σύνδεσμοι ελέγχονται ακέραιοι.
- **Αρθρικός χόνδρος & κοιλότητα:** Ήπια χονδρομαλάκυνση επιγονατίδας (Grade I) και **ήπιο ύδραρθρο** στην υπερεπιγονατιδική θύλακο. Δεν αναδεικνύεται οστικό οίδημα ή κύστη Baker.

Συμπέρασμα Πορίσματος

Ρήξη οπίσθιου κέρατος έσω μηνίσκου δεξιού γόνατος (Grade III) με συνοδό ήπιο ύδραρθρο και ακέραιο συνδεσμικό σύστημα. Συνιστάται κλινική συνεκτίμηση από τον θεράποντα Ορθοπεδικό Χειρουργό.